

Postępowanie kliniczne podczas leczenia protetycznego pacjentów z ubytkami tkanek w obrębie jamy ustnej i twarzy

Clinical protocol during prosthetic treatment of patients with tissue deficiencies in oral and facial areas

Monika Maślak-Bereś, Jolanta E. Loster

Katedra Protetyki Stomatologicznej, Instytut Stomatologii Uniwersytetu Jagiellońskiego Collegium Medicum w Krakowie

Kierownik: dr hab. n. med. Małgorzata Pihut, prof. UJ

HASŁA INDEKSOWE:

rehabilitacja protetyczna, nowotwory głowy i szyi, protezy pooperacyjne, ektoprotezy

KEY WORDS:

prosthetic rehabilitation, head and neck neoplasms, post-surgical prostheses, ectoprostheses

Streszczenie

W artykule przedstawiono zasady postępowania klinicznego podczas wykonywania uzupełnień protetycznych u chorych po leczeniu chirurgicznym, u których nie ma możliwości czasowo lub docelowo zastosować innych metod odbudowy brakujących tkanek, na podstawie piśmiennictwa i doświadczeń własnych. Lokalizacja nowotworu, stadium jego zaawansowania oraz kierunki naciekania wpływają na zakres resekcji i wynikające z ubytku tkanek zaburzenia czynnościowe i estetyczne. Głównym celem wdrażanego leczenia rekonstrukcyjnego jest umożliwienie chorym po zabiegach operacyjnych, powrotu do normalnego codziennego życia i funkcjonowania w społeczeństwie. Przywrócenie naturalnego wyglądu twarzy, a także podstawowych czynności fizjologicznych takich jak; żucie, połykanie i mowa, sprzyja poprawie kondycji psychicznej pacjentów i ma pozytywny wpływ na ogólne wyniki leczenia. Postępowanie kliniczne podczas rehabilitacji protetycznej tej grupy pacjentów, wymaga niejednokrotnie zastosowania indywidualnych, zwykle niekonwencjonalnych rozwiązań, często przysparzając trudności nawet doświadczonemu lekarzo-

Summary

This article draws on the literature and practical experience to present a clinical protocol for the prosthetic treatment of surgical patients for whom there is no possibility of temporary or permanent restoration of the lost structures. Localization of the tumour, its stage, and its direction of infiltration affect the margin of resection, and thus determine the functional and esthetic deficiencies. The main purpose of reconstructive treatment is to enable patients who have undergone surgery to return to everyday life and function normally presence in the society. Restoration of the facial appearance and functions of the stomatognathic system such as chewing, swallowing, and the ability to speak helps patients feel psychologically better and has a positive effect on the overall treatment results. Clinical protocol during prosthetic rehabilitation of such patients often requires individual and unconventional solutions, which present difficulties even for the skilled and experienced clinicians. In this study, special attention is devoted to the differences between standard procedures and the clinical protocol for prosthetic treatment of patients with

wi. W artykule zwrócono szczególną uwagę na różnice w postępowaniu klinicznym podczas leczenia protetycznego chorych z ubytkami tkanek w obrębie jamy ustnej i twarzy a postępowaniem standardowym. Omówiono problemy powikłań będących skutkiem nie tylko leczenia chirurgicznego ale także wspomagającego w postaci radio- i/lub chemioterapii. Zawężone pole protetyczne ze zwiększoną prężnością tkanek, ściągające blizny pooperacyjne, często niesymetryczna praca mięśni, stwarzają w wielu przypadkach dodatkowe trudności w rehabilitacji protetycznej pacjentów pooperacyjnych. Należy również pamiętać, iż pacjenci onkologiczni wymagają stałej opieki wielospecjalistycznej. Bardzo ważna jest współpraca lekarza protetyka z onkologiem, fizjoterapeutą, psychologiem, logopedą i innymi specjalistami w zależności od stanu chorego.

tissue deficiencies in the maxillofacial area. Complications in the surgical approach, including those caused by radiotherapy and chemotherapy have been discussed. Insufficient prosthetic area with increased resilience, contractive surgical scars, and often uneven muscle performance lead to additional difficulties in the rehabilitation of patients after surgery. It is important to remember that oncological patients require constant multidisciplinary care. Cooperation between prosthodontists and oncologists, physiotherapists, psychologists, speech therapists, and other specialists, as dictated by the patient's condition, is of crucial importance.

Wprowadzenie

Powstałe w wyniku rozległych zabiegów chirurgicznych w obrębie głowy i szyi ubytki tkanek podłoża protetycznego oraz blizny ściągające w znacznym stopniu ograniczają możliwość uzyskania zadowalających efektów funkcjonalnych i estetycznych zastosowanego leczenia rekonstrukcyjnego. Występujące zaburzenia morfologiczne i czynnościowe są nie tylko konsekwencją przeprowadzonych zabiegów chirurgicznych, ale także wdrażanego leczenia uzupełniającego w postaci chemio- i radioterapii.^{1,2} Ten typ leczenia stwarza ryzyko wystąpienia wielu powikłań, takich jak: upośledzone gojenie, większa wrażliwość tkanek na ucisk, otarcia i odleżyny, kserostomia i/lub obniżenie pH śliny, zmiany zapalne błony śluzowej jamy ustnej oraz będąca tego konsekwencją skłonność do zakażeń grzybiczych. Problemy z suchością jamy ustnej mają bezpośredni wpływ na powstanie próchnicy okružnej zębów, która często mimo wdrożonego leczenia zachowawczego postępuje, doprowadzając w konsekwencji do ich utraty.¹⁻⁵

Uzupełnienia protetyczne, wykonywane u pacjentów z ubytkami tkanek w obrębie jamy ustnej i twarzy, powinny przywracać utracone funkcje narządu żucia jak również maskować powstałe w wyniku zabiegów chirurgicznych zniekształcenia estetyczne.² Zabiegi resekcyjne obejmujące swym zasięgiem podniebienie miękkie, niosą ze sobą zwykle poważne upośledzenie funkcji połykania i artykulacji dźwięków, często czyniąc mowę niezrozumiałą (tzw. nosową). Powstałe po chirurgicznym leczeniu nowotworów, widoczne w różnym stopniu deformacje twarzy, nierzadko stają się przyczyną stanów depresyjnych. Czynniki te mają znaczący wpływ na przebieg i powodzenie rehabilitacji protetycznej u tej szczególnej grupy pacjentów.¹⁻⁶ Sposoby rekonstrukcji ubytku zależne są od jego wielkości, lokalizacji a także ilości i jakości pozostawionych tkanek otaczających.^{1,7,8} Niewielkie ubytki tkanek mogą być niedostrzegalne dla otoczenia, a chorzy zwykle bez problemu adaptują się do wykonanych uzupełnień protetycznych. Rozległe deformacje twarzy i jamy ustnej wywołują szereg zaburzeń czynnościowych

w układzie stomatognatycznym i stanowią wyzwanie dla zespołów klinicznych zajmujących się leczeniem tych pacjentów.

Celem pracy było przedstawienie postępowania klinicznego podczas leczenia pacjentów z ubytkami tkanek w obrębie jamy ustnej i twarzy na podstawie doświadczeń własnych i piśmiennictwa.

Opis zasad postępowania podczas leczenia pacjentów z ubytkami wewnątrzustnymi

Rehabilitacja protetyczna pacjentów z ubytkami tkanek w obrębie jamy ustnej rozpoczyna się już na etapie zakwalifikowania chorego do operacji chirurgicznej. Takie działanie związane jest z wykonaniem natychmiastowej płytki obturacyjnej u pacjentów operowanych w obrębie szczęk i polega na zastosowaniu uzupełnienia protetycznego wykonanego przed zabiegiem resekcyjnym a wprowadzanego na podłoże protetyczne bezpośrednio po operacji.⁸ Jego zadaniem jest zamknięcie ubytku tkanek po resekcji szczęki w celu umożliwienia pacjentowi wykonywania czynności fizjologicznych, takich jak połykanie, mowa czy też odtworzenie prawidłowego toru oddychania oraz stabilizacja materiału opatrunkowego dla gojącej się rany pooperacyjnej.

U pacjentów z ubytkami tkanek w obrębie kości żuchwy zwykle nie wykonuje się natychmiastowych uzupełnień protetycznych. Związane jest to z brakiem możliwości określenia kształtu pola protetycznego po resekcji kości żuchwy i okolicznych tkanek miękkich, zwłaszcza dna jamy ustnej a także problemami w osiągnięciu zadowalającej retencji i stabilizacji ewentualnej protezy natychmiastowej.⁷⁻⁹

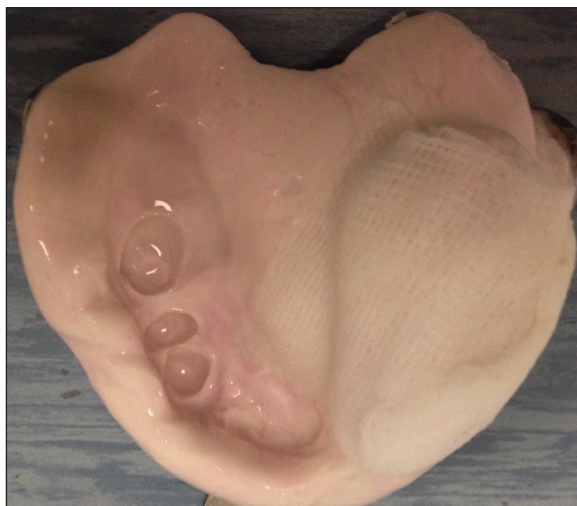Dalsze etapy postępowania w leczeniu protetycznym pacjentów pooperacyjnych związane są z wykonywaniem wczesnych uzupełnień protetycznych po wstępnym okresie gojenia rany poresekcyjnej (3-4 miesiące) w formie protez ruchomych z elementami obturacyjnymi.⁸ Podłoże protetyczne w tym czasie ulega

ciągłym przemianom, zarówno wskutek procesu gojenia tkanek jamy ustnej, jak również prowadzonego w tym okresie leczenia uzupełniającego w postaci radio- i/lub chemioterapii, które niesie za sobą możliwość wystąpienia wielu opisanych powyżej powikłań. Z tego powodu protezy te wymagają częstych korekt oraz podścielania materiałami elastycznymi. Po całkowitym zagojeniu i ustabilizowaniu się podłoża protetycznego oraz zakończeniu leczenia uzupełniającego wykonywane są długoczasowe uzupełnienia protetyczne, stałe lub ruchome. Uzupełniają one zarówno braki zębowe, jak i ubytki tkanek powstałe po zabiegach resekcyjnych.⁸

Do protez wewnątrzustnych zalicza się: akrylowe protezy ruchome, protezy z obturatorami, protezy szkieletowe z obturatorami, płytki obturacyjne, monobloki. Obturatory mogą być pełne, puste zamknięte, puste otwarte zwane kielichowatymi lub składane.^{3,7,10,11} Bardzo ważne w planowaniu leczenia protetycznego jest zachowanie w jamie ustnej pacjentów po leczeniu chirurgicznym choćby pojedynczych zębów lub korzeni mogących stanowić retencję dla ruchomych uzupełnień protetycznych, szczególnie w żuchwie, ale także wpływających na zmniejszenie tempa zaniku kości. Trudności z zadowalającą retencją oraz stabilizacją protez ruchomych na poresekcyjnym podłożu protetycznym mogą być w dużej mierze rozwiązane poprzez zastosowanie zmodyfikowanych konstrukcji uzupełnień protetycznych. Protezy stałe z precyzyjnymi elementami retencyjnymi osadzonymi na zachowanym uzębieniu naturalnym zapewniają znacznie lepsze utrzymanie zakotwiczonym na nich uzupełnieniom ruchomym.^{2,3,6,9} Jednakże planując leczenie, które szczególnie w przypadku protez stałych wymaga zastosowania złożonych i czasochłonnych zabiegów klinicznych, należy wziąć pod uwagę stan ogólny pacjenta i stopień akceptacji przez chorego niedogodności wynikających z zastosowania takiego leczenia.^{8,9} W

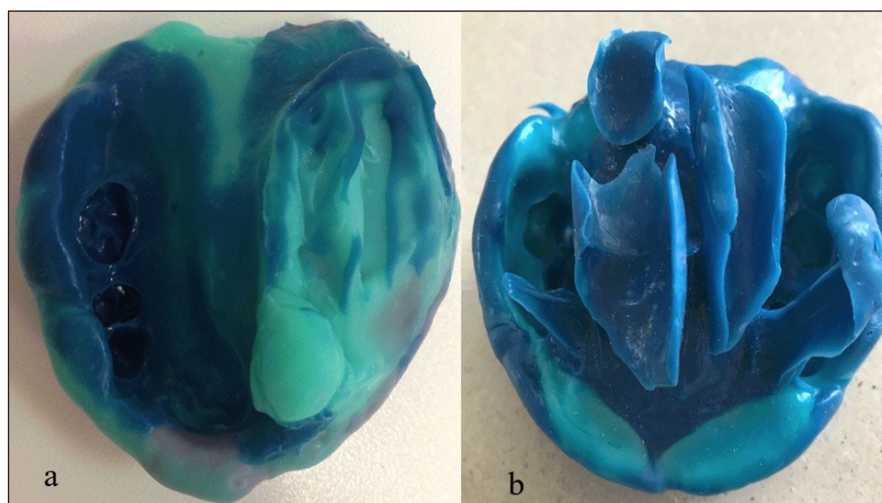
przypadku utraty ciągłości kości żuchwy, będącej skutkiem przeprowadzonego zabiegu chirurgicznego, powinno się w miarę możliwości dążyć do jej odtworzenia i ustabilizowania pozostawionych segmentów. Rehabilitacja protetyczna w tej grupie pacjentów jest obarczona dużymi trudnościami zarówno przy zachowaniu naturalnego uzębienia w żuchwie, jak i przy rozległych brakach. Dodatkowe trudności stwarza leczenie protetyczne pacjentów z bezzębną częścią zębodołową żuchwy, kiedy po resekcji nie przywrócono jej ciągłości.¹² Związane z tym znaczne ograniczenie pola protetycznego ze współistniejącymi zrostami, spłyconiem dna jamy ustnej oraz przedsionka a także ograniczoną i niesymetryczną pracą języka powoduje, iż uzyskanie w tych warunkach akceptowalnej retencji i stabilizacji uzupełnienia protetycznego jest często wręcz niemożliwe. Optymalnym rozwiązaniem u tych chorych jest leczenie implantoprotetyczne.¹³⁻¹⁸

Postępowanie kliniczne podczas wykonywania poresekcyjnych protez wewnątrzustnych wymaga zastosowania niestandardowych rozwiązań i może przysparzać trudności na każdym jego etapie nawet doświadczonemu lekarzowi. W przypadku ubytków tkanek w obrębie podniebienia, przed pobraniem górnego wycisku okolice otworu w podniebieniu zabezpiecza się wilgotną gazą lub istniejącą jamę wypełnia tamponami tak, aby uniemożliwić przedostawanie się masy wyciskowej do jamy nosowej, zatok, gardła lub krtani.^{19,20} Materiałem wyciskowym jest masa alginatowa, zastosowana na łyżce standardowej (ryc. 1). W przypadkach, kiedy otwór jest niewielki a uzębienie zapewnia możliwość oparcia i zakotwiczenia na nim protezy, pobrany w ten sposób wycisk może służyć do wykonania modelu roboczego.¹⁹ U pacjentów bezzębnych lub z uzębieniem resztkowym, z rozległym ubytkiem tkanek i dużym otworem w podniebieniu niezmiernie istotne jest wykonanie odpowiedniego wycisku czynnościowego na łyżce indywidualnej



Ryc. 1. Wycisk anatomiczny pacjenta po resekcji lewej szczęki, pobrany masą alginatową.

i maksymalne wykorzystanie pola protetycznego dla oparcia protezy na podłożu oraz celem uzyskania jak najlepszej retencji. Na podstawie własnych doświadczeń oraz według innych autorów, między innymi *Prakasa*¹⁵ czy *Pravinkumara*¹⁶ po rozległych operacjach chirurgicznych w obrębie głowy i szyi, przy wykonywaniu uzupełnień protetycznych wskazane jest zastosowanie wycisku ekstensyjnego jako metody z wyboru.^{3,6,12,15,16} Zasięg łyżki indywidualnej oznacza się na modelach pomocniczych przy użyciu ołówka kopiowego. Bardzo istotne jest właściwe wyznaczenie granicy łyżki w okolicy pooperacyjnej tak, aby jej zasięg w optymalny sposób obejmował brzegi ubytku i zabezpieczał powstały otwór pomiędzy jamą ustną a zatoką szczękową. Na tej podstawie technik wykonuje łyżkę indywidualną z szybkopolimeru, akrylu polimeryzowanego termicznie lub z materiału światłoutwardzalnego.¹⁹ W przypadku gdy otwór poresekcyjny obejmuje swym zasięgiem podniebienie miękkie należy odpowiednio wydłużyć zasięg łyżki indywidualnej nieznacznie poza jego granicę, zapewniając docelowo szczelne przyleganie gotowej protezy do obrzeży i zamknięcie tego ubytku, usprawniając mowę i zapobiegając



Ryc. 2. *a* – wycisk czynnościowy pacjenta po resekcji lewej szczęki, pobrany masą silikonową, *b* – nieprawidłowo pobrany wycisk czynnościowy pacjenta po częściowej resekcji w obrębie podniebienia twardego.

przedstawianiu się pokarmu (szczególnie płynów) do otworu poresekcyjnego. Przed rozpoczęciem pobierania wycisku czynnościowego należy sprawdzić w jakim zakresie pacjent będzie mógł wykonywać poszczególne ruchy. Zasięg wykonywanych ruchów musi być brany pod uwagę zarówno w czasie dostosowywania łyżki indywidualnej, jak i pobierania wycisku. Niejednokrotnie zdarza się, iż możliwości wykonywania przez pacjentów testów Herbsta są znacznie ograniczone lub w skrajnych przypadkach niemożliwe. Wówczas lekarz biernie kształtuje w ustach pacjenta obrzeża wycisku starając się uzyskać akceptowalną retencję. Ubytek poresekcyjny powinno się zabezpieczyć gazikami, tak jak w przypadku wycisku z użyciem masy alginatowej. Nawet jeśli dojdzie do połączenia gazika w masę wyciskową a istnieje konieczność korekty wycisku, należy wprowadzić do ubytku kolejny, nowy gazik. W pierwszej kolejności stosuje się masę o dużej prężności (putty body) starając się wstępnie odwzorować otwór w podniebieniu. Następnie nakłada się masę o mniejszej prężności (regular lub light body) i czynnościowo kształtuje wycisk tak, aby otrzymać dokładne odwzorowanie obszaru stanowiącego retencję dla protezy.

Masę uzupełniającą można nakładać kilkakrotnie.¹⁹ Przykład prawidłowo wykonanego wycisku czynnościowego u pacjenta po resekcji szczęki lewej przedstawia ryc. 2a, natomiast na ryc. 2b pokazano przykład nieprawidłowo wykonanego wycisku czynnościowego po częściowej resekcji w obrębie podniebienia twardego, bez wcześniejszego zabezpieczenia jamy poresekcyjnej gazikami. Na podstawie modelu roboczego uzyskanego z wycisku czynnościowego technik wykonuje wzorniki zvarciowe służące do przeprowadzenia zabiegu rejestracji zvarcia. Rozległe ubytki tkanek z jednoczesną zwiększoną prężnością i napięciem tkanek zachowanych powodują wystąpienie dodatniego wyniku przy wykonywaniu zarówno próby kołysania, jak również próby kiwania po stronie operowanej.¹³⁻¹⁶ Brak stabilizacji wzorników na pooperacyjnym podłożu, przysparza nie rzadko, według własnych doświadczeń, wielu trudności przy zabiegu rejestracji zvarcia. Należy zwrócić uwagę, aby przy chęci uzyskania możliwie najlepszej stabilizacji wzornika zvarciowego, nie spowodować nadmiernego ucisku i urazu pozostawionych tkanek. W sytuacji kiedy po zabiegu resekcji żuchwy brak jest możliwości odtworzenia jej ciągłości,

dochodzi zwykle do przemieszczania się pozostawionego fragmentu kości w stronę operowaną, a w trakcie odwodzenia żuchwy dodatkowo następuje jego przemieszczanie się do wewnątrz. Ustalenie wówczas właściwej relacji żuchwy do szczęki jest zabiegiem bardzo trudnym a czasami wręcz niemożliwym do wykonania bez wcześniejszej, zwykle długotrwałej rehabilitacji mięśniowej. Położenie przestrzenne i przebieg płaszczyzny protetycznej wzornika górnego ustala się w tradycyjny sposób, następnie dostosowuje się wzornik dolny do kontaktu z wzornikiem górnym zgodnie z wyznaczoną wysokością zwarcia centralnego. Przed rozpoczęciem zabiegu rejestracji zwarcia należy zalecić pacjentowi wykonywanie ruchów odwodzenia i przywodzenia żuchwy, kontrolując przy tym, aby pozostawiony odłam kości żuchwy w jak najmniejszym zakresie wykonywał ruch rotacyjny do wewnątrz. W niektórych przypadkach konieczne bywa ustalenie zgryzu konstrukcyjnego bez obustronnie zrównoważonej okluzji.¹³⁻¹⁶ Dalsze postępowanie przebiega rutynowo. Tak przygotowana proteza poresekcyjna charakteryzuje się bardziej rozbudowaną płytą podniebienną, która na stronie wewnętrznej może być zaopatrzona w zaczepy do umocowania obturatora zamykającego otwór. Część obturującą wykonuje się z twardego tworzywa akrylowego, które może być podścielone tworzywem elastycznym. Protezy poresekcyjne należy wielokrotnie podścielać ze względu na znaczne zmiany w podłożu i częściej je wymieniać na nowe w porównaniu z protezami tradycyjnymi. Zastosowanie elastycznych materiałów podścielających powoduje korzystniejszy rozkład sił żucia na poresekcyjne, niepełnowartościowe podłoża protetyczne, usprawniając przy tym retencję i stabilizację uzupełnień ruchomych, zapewniając im szczelność i ścisłe przyleganie. Niewątpliwą zaletą jest także lepsza tolerancja tego rodzaju tworzywa przez tkanki miękkie pokrywające ściany ubytku i związane z tym usprawnienie

procesu adaptacji do wykonanych uzupełnień protetycznych.⁷ Wadami podścielania miękkim materiałem są infekcje grzybicze, bakteryjne oraz konieczność częstej wymiany tego materiału związanej z jego degradacją.

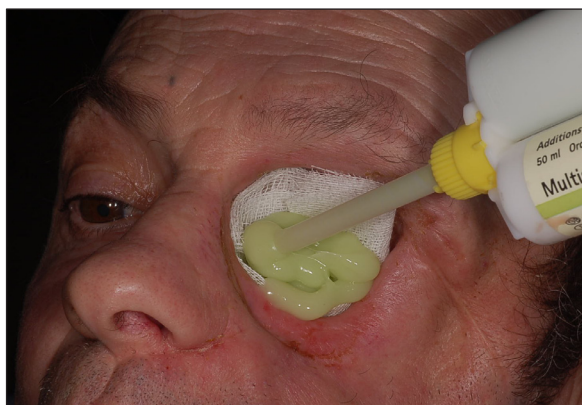Oddzielnym zagadnieniem jest możliwość zastosowania leczenia implantoprotetycznego. U wielu pacjentów ta metoda leczenia pozwala na przewyciężenie problemów związanych z niezadowalającym utrzymaniem protez na niepełnowartościowym podłożu i przywrócenie funkcji żucia.^{1,2,14,17,18} Pomimo niezaprzeczalnych zalet wynikających z przeprowadzenia tego rodzaju leczenia, posiada ono także pewne ograniczenia. Podstawowym ograniczeniem jest ilość i jakość tkanki kostnej jako łoża dla implantów. U pacjentów pooperacyjnych po przebytej radioterapii nie stosuje się zabiegów augmentacji kości czy też podnoszenia dna zatok szczękowych z uwagi na duże ryzyko powikłań spowodowane zaburzeniami w ukrwieniu naświetlanej kości. Przed zabiegiem chirurgicznego wszczepienia implantów konieczne jest zastosowanie długoterminowej profilaktyki antybiotykowej.² Ponadto pacjenci po przebytej operacji usunięcia zmiany nowotworowej są nierzadko w złej kondycji zarówno fizycznej, jak i psychicznej. W związku z tym, mogą być sceptycznie nastawieni do dalszego złożonego i uciążliwego leczenia stomatologicznego. W przypadku zastosowania leczenia uzupełniającego energią promienistą, okres jaki upłynął od momentu zaprzestania naświetlań do zastosowania etapu chirurgicznego wszczepienia implantów powinien wynosić minimum 12 miesięcy.¹⁸ Podczas planowania chirurgicznego etapu wszczepiania implantów należy pamiętać o zasadach, które nie tylko spowodują zmniejszenie ryzyka powstania powikłań, ale także umożliwią pacjentowi komfortowe i bezpieczne użytkowanie protez opartych na wszczepach. U pacjentów pooperacyjnych, którzy byli poddani naświetlaniu nie stosuje się chirurgicznych, uzupełniających

zabiegów przygotowawczych takich jak zabiegi augmentacji kości czy też podnoszenia dna zatok szczękowych z uwagi na zaburzenia w ukrwieniu naświetlanej kości i duże ryzyko wystąpienia powikłań. Należy ograniczyć liczbę zastosowanych implantów do minimum, a także w miarę możliwości stosować metody bezpłatowe, z wykorzystaniem szablonów chirurgicznych i nawigacji, co znacznie zmniejsza ryzyko spowodowania zaburzeń w ukrwieniu i przyspiesza gojenie tkanek. Powinny być one wprowadzone w odległości minimum 1 cm od granicy cięcia chirurgicznego (w obrębie tkanki kostnej) wykonanego podczas operacji usunięcia zmiany nowotworowej.^{2,14-16,18} Rozmieszczenie implantów w łuku zębowym zależne jest od warunków anatomicznych powstałych po zabiegach resekcyjnych w obrębie szczęki lub żuchwy i możliwości ewentualnego odtworzenia przerwanej ciągłości żuchwy. W przypadku braku warunków do rekonstrukcji ciągłości kości możliwe jest umieszczenie wszczepów w większym odłamie żuchwy.¹² Należy jednak podkreślić, że leczenie implantoprotetyczne jest kosztowne i niejednokrotnie pacjenci nie decydują się na jego przeprowadzenie ze względów ekonomicznych.

Opis zasad postępowania podczas leczenia pacjentów z ubytkami zewnątrzustnymi

Rozwój chirurgii plastycznej dał możliwość zastąpienia z zadowalającym efektem estetycznym brakujących tkanek w obrębie części twarzowej czaszki z wykorzystaniem różnego rodzaju metod odtwórczych.¹⁹⁻²¹ U pacjentów po operacyjnym leczeniu nowotworów, u których z różnych przyczyn nie można zastosować takiego leczenia lub zakończyło się ono niepowodzeniem, metodą z wyboru staje się postępowanie protetyczne. Polega ono na uzupełnieniu brakujących tkanek twarzy ektoprotezami/epitezami.^{20,21} Zalicza się do nich protezę nosa, ucha, gałki ocznej wraz z otaczającymi tkankami.^{3,7} Protezy te powinny odtwarzać

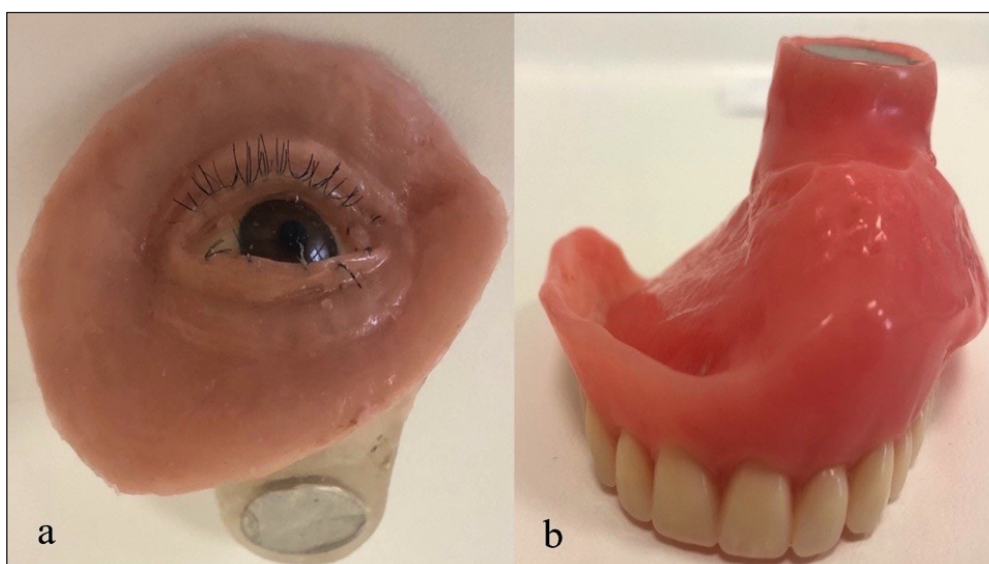
utracone tkanki nie wywierając nadmiernego ucisku na podłoże i nie powodując patologicznych zmian. W przeciwieństwie do protez wewnątrzustnych nie odtwarzają one funkcji, zrekonstruowane ucho nie słyszy, nie czuje, nos nie wyczuwa zapachów, nie nawilża powietrza, a oko nie widzi. Z tego powodu tworzywo protezy powinno odznaczać się dużą trwałością i odpornością na czynniki mechaniczne i atmosferyczne.¹⁹ W tym zakresie szczególne wymagania stawiane są przed uzupełnieniami rekonstruującymi ubytek tkanek oczodołu i gałki ocznej. W przypadku, gdy u chorego pozostawione zostały powieki, możliwe jest zastosowanie protezy gałki ocznej szklanej lub z tworzywa sztucznego. Dzięki swoim właściwościom proteza szklana jest znacznie lepiej tolerowana przez otaczające tkanki niż zrekonstruowana proteza gałki ocznej z tworzywa sztucznego. Dzięki temu pacjenci mogą użytkować ją nawet całą dobę. Tego rodzaju uzupełnienie wykonywane jest przez okuloprotetyków. Jeżeli zaś w wyniku przeprowadzonego zabiegu chirurgicznego u chorego usunięto zawartość oczodołu wraz z powiekami stosuje się wówczas epitezy wykonane najczęściej z akrylu, silikonu i szkła.²⁰ W celu uzyskania modelu twarzy wykonuje się jej wycisk masą alginatową lub silikonową. Przed pobraniem wycisku, owłosione części twarzy (brwi, wąsy) pokrywa się warstwą wazeliny, aby umożliwić łatwe usunięcie wycisku.^{19,20} Wyciski części twarzowej szczególnie te obejmujące tkanki policzka powinny być wykonywane u pacjenta w pozycji siedzącej (wyprostowanej), aby odwzorować prawidłową pozycję tkanek miękkich twarzy. Należy zachować szczególną ostrożność podczas pobierania wycisków oczodołu w przypadku połączenia jamy oczodołu z zatoką szczękową, aby uniknąć związania masy w głębszych podcieniach i nie doprowadzić do zranienia odwzorowywanych tkanek. W tym celu, podobnie jak przy wyciskach wewnątrzustnych, zabezpiecza się głębiej położone obszary



Ryc. 3. Pobieranie wycisku masą silikonową do epitezy oka u pacjenta po usunięciu lewego oczodołu wraz z otaczającymi tkankami.

sterylną gazą przed penetracją masy wyciskowej (ryc. 3). W przypadku wykonywania epitezy nosa należy umieścić w ubytku pooperacyjnym rurkę dającą możliwość oddychania w czasie wiązania masy wyciskowej.^{19,21} Na podstawie uzyskanego wycisku wykonuje się dwa modele. Pomocniczy, służący do zaplanowania kształtu akrylowego wzmocnienia ektoprotezy oraz model roboczy, celem wykonania szkieletu epitezy. Jego konstrukcja powinna być zaplanowana tak, aby istniała możliwość oparcia go na podłożu kostnym.²⁰ Podczas kolejnej

wizyty kontrolowane jest przyleganie akrylowego szkieletu epitezy do powłok twarzy pacjenta. Następnie wykonuje się woskowy model ektoprotezy, który umożliwia niezbędne korekty przy pacjencie, mające na celu indywidualizację protezy i dostosowanie jej wyglądu do rysów twarzy chorego. Należy w miarę możliwości dążyć do odtworzenia lustrzanego odbicia, zarówno w przypadku rekonstrukcji oka, jak i ucha czy przy braku części nosa. Jedną z najtrudniejszych czynności, według doświadczeń własnych, jest odtworzenie koloru skóry, do czego służy specjalny klucz barw.¹⁹⁻²¹ W zależności od pory roku w naszej strefie klimatycznej nasłonecznienie ulega zmianie powodując tym samym zmianę zabarwienia powłok twarzy. W związku z tym wykonane uzupełnienie może nie spełniać takich samych wymogów estetycznych zimą co latem. Alternatywną opcją może być wykonanie dodatkowego uzupełnienia w jaśniejszym odcieniu do użytkowania zimą.²⁰ W następnej kolejności dokonuje się zamiany wosku ektoprotezy na materiał silikonowy. Gotowe epitezy mogą być umocowane na podłożu za pomocą klejów tkankowych, oprawek okularowych lub poprzez magnetyczne połączenie z protezą wewnątrzustną (ryc.



Ryc. 4. Magnetyczne połączenie epitezy oka; a – z protezą wewnątrzustną, b – u pacjenta po resekcji lewej szczęki oraz oczodołu wraz z otaczającymi tkankami.

4a, b) lub z wprowadzonymi w okoliczne tkaniki kostne implantami.^{3,7,20} W przypadku zastosowania połączenia epitezy za pomocą oprawek okularowych pacjenci często borykają się z problemem odłączania epitezy od oprawek. Ponadto takie mechaniczne umocowanie jest dla chorego bardzo niekomfortowe, zwłaszcza gdy pacjent użytkuje różne szkła korygujące lub też chciałby zdjąć okulary ze względu na odczuwany dyskomfort, kiedy to ubytek tkanek staje się widoczny.^{20,21}

Podsumowanie

Rehabilitacja protetyczna pacjentów z ubytkami tkanek w obrębie jamy ustnej i twarzy jest niejednokrotnie obciążona dużymi trudnościami w związku z powstałymi po zabiegach resekcyjnych, specyficznymi warunkami podłoża protetycznego. W postępowaniu klinicznym przy pobieraniu wycisków należy pamiętać o zabezpieczeniu głębszych obszarów jamy poresekcyjnej sterylną gazą. Należy wykonywać częste badania mykologiczne z ewentualnym następowym leczeniem przeciwwgrzybiczym. U pacjentów z zaburzeniami czucia w obrębie jamy ustnej należy zwrócić uwagę na konieczność bardzo wnikliwej obserwacji podłoża protetycznego pod kątem eliminacji ewentualnych czynników urazowych. W przypadku niedoczulicy języka będącej wynikiem uszkodzenia nerwów po zabiegach chirurgicznych należy rozważyć usunięcie zębów w protezie w odcinku bocznym aby zapobiec samookaleczeniu. Protezy pooperacyjne należy wielokrotnie podścielać ze względu na znaczne zmiany w podłożu i częściej je wymieniać na nowe w porównaniu z protezami tradycyjnymi. Podstawowym celem rehabilitacji protetycznej jest przywrócenie pacjentom naturalnego wyglądu twarzy, czynności żucia, połykania i mowy, co ma bezpośredni wpływ na kondycję zarówno psychiczną, jak i fizyczną chorego, dając mu możliwość funkcjonowania

w społeczeństwie. Niezwykle ważne jest zatem ciągle poszukiwanie nowych rozwiązań w leczeniu protetycznym tej szczególnej grupy pacjentów z ubytkami tkanek w obrębie jamy ustnej i twarzy, dających możliwość uzyskania zadowalającego efektu zarówno funkcjonalnego jak i estetycznego, przy jednoczesnym zredukowaniu obciążeń związanych z postępowaniem klinicznym podczas tego leczenia.

Piśmiennictwo

1. *Mierzwińska-Nastalska E, Starościak S, Rolski D, Gładkowski J* i in.: Leczenie protetyczne po zabiegu resekcji żuchwy i rekonstrukcji płatem skórno-mięśniowym z mięśnia piersiowego większego. *Protet Stomatol* 2009; LIX, 5: 327-333.
2. *Rolski D, Gładkowski J, Nieborak R* i in.: Rehabilitacja implantoprotetyczna pacjentów po resekcji żuchwy z powodu nowotworu. *Protet Stomatol* 2009; 2: 119-127.
3. *Kasperski J, Rosak P*: Rehabilitacja protetyczna po zabiegu resekcji szczęki – opis przypadku. *Protet Stomatol* 2008; LVIII, 2: 124-129.
4. *Meraw SJ, Reeve CM*: Dental considerations and treatment of the oncology patient receiving radiation therapy. *J Am Dent Assoc* 1998; 129: 201-205.
5. *McClure D, Barker G, Barker B, Feil P*: Oral management of the cancer patient, part II: Oral complications of radiation therapy. *Compendium* 1987; 8: 88, 90-92.
6. *Rolski D, Dolegacz A, Górska R, Mierzwińska-Nastalska E*: Zespołowe leczenie pacjentów po zabiegach chirurgicznych z powodu nowotworów w obrębie części twarzowej czaszki – opis przypadków. *Protet Stomatol* 2003; 53, 3: 142-151.
7. *Więckiewicz W, Bogucki AZ*: Rodzaje protez, obturatorów i materiałów miękkich stosowanych w protetyce pooperacyjnej. *Protet Stomatol* 2006; LVI, 3: 233-237.

8. *Nieborak R, Rolski D, Mierzwińska-Nastalska E* i in.: Rehabilitacja protetyczna pacjentów z ubytkami podniebienia miękkiego po operacjach nowotworów części twarzowej czaszki – opis przypadków. *Protet Stomatol* 2010; LX, 1: 50-54.
9. *Rolski D, Nieborak R, Śmiga-Witas A* i in.: Rehabilitacja protetyczna po zabiegu resekcji szczęki – opis przypadku. *Protet Stomatol* 2006; LVI, 6: 450-455.
10. *Coffey KW*: Obturation of congenital or acquired intraoral anatomic defects. *J Prosth Dent* 1984; 52, 4: 559-562.
11. *Dabreo L, Chalian V, Lingeman R, Reisbick M*: Prosthetic and surgical management of osteogenic sarcoma of the maxilla. *J Prosth Dent* 1990; 63, 3: 316-320.
12. *Bautembach-Koberda P, Koberda M, Fiwek P, Maciejewska I, Bereznowski Z*: Protetyczna rehabilitacja pacjenta po częściowej resekcji żuchwy. Opis przypadku. *Protet Stomatol* 2013; LXIII, 5: 414-421.
13. *Gładkowska M, Rolski D, Gładkowski J* i in.: Wielospecjalistyczne leczenie protetyczne po resekcji żuchwy z powodu nowotworu. *Protet Stomatol* 2011; LXI, 3: 224-232.
14. *Rolski D, Kurpiel P, Nieborak R, Gładkowska M, Ciechowicz K, Mateńko D, Starościak S, Jaworowski J*: Interdyscyplinarna rehabilitacja pacjentów po operacjach nowotworów w obrębie żuchwy z wykorzystaniem metod implantoprotetycznych – opisy przypadków. *Protet Stomatol* 2009; LIX, 6: 428-435.
15. *Prakas V*: Prosthetic rehabilitation of edentulous mandibulectomy patient. A clinical report. *Indian J Dent Res* 2008; 19: 257-260.
16. *Pravinkumar G*: Convencional complete denture for a left segmental mandibulectomy patient: A clinical report. *J Prosth Res* 2010; 54: 192-197.
17. *Garrett N, Roumanas ED, Blackwell KE, Freymiller E, Abemayor E, Wong WK*, et al.: Efficacy of conventional and implant-supported mandibular resection prostheses: study overview and treatment outcomes. *J Prosth Dent* 2006; 96: 13-24.
18. *Mierzwińska-Nastalska E, Rolski D, Mateńko D, Gładkowski J, Nieborak R, Cierech M, Starościak S*: Specyfika leczenia implantoprotetycznego pacjentów naświetlanych z powodu nowotworów głowy i szyi. *Implants* 2015; 1: 24-28.
19. *Spiechowicz E*: Protetyka Stomatologiczna. PZWL, Warszawa 2008; 488-500.
20. *Loster J, Szpytma R*: Ocena statusu chorych leczonych protetycznie z zastosowaniem epitezy oczodołu. *J Stoma* 2014; 67, 1: 18-25.
21. *Loster J, Wieczorek A*: Comprehensive prosthetic rehabilitation of a patient with partial nose amputation – case report. *J Stoma* 2013; 66: 392-400.

Zaakceptowano do druku: 02.08.2019 r.

Adres autorów: 31-155 Kraków, ul. Montelupich 4.

© Zarząd Główny PTS 2019.